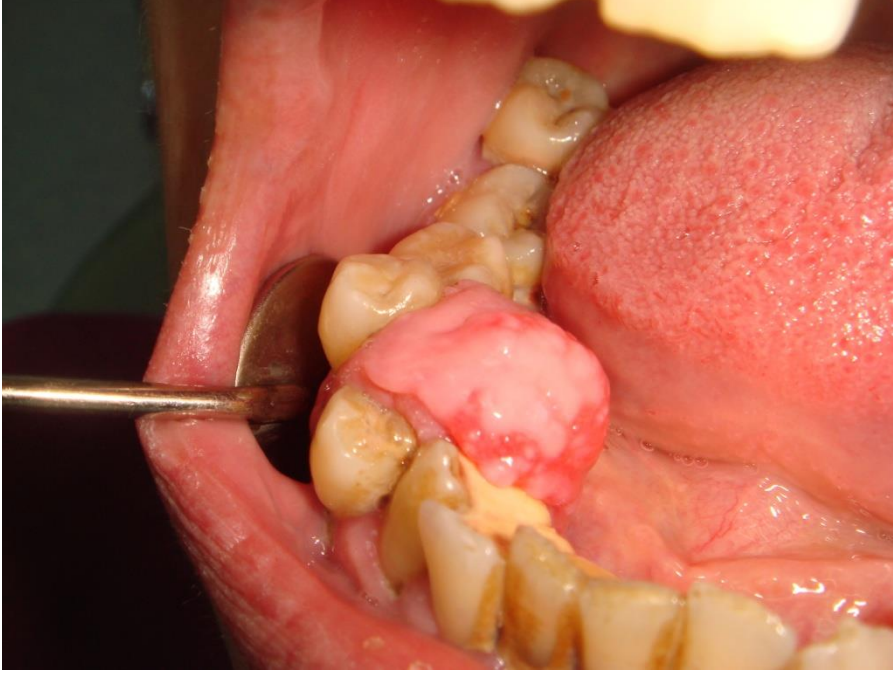


PYOJENİK GRANÜLOMA SONRASI İYİLEŞME:

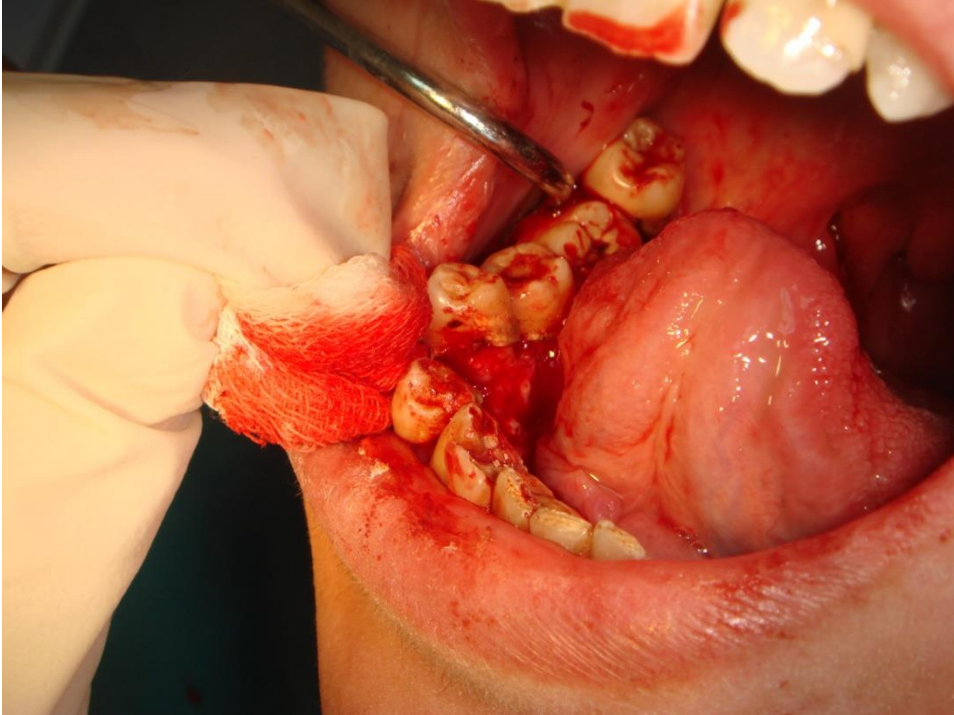
Doç.Dr.Dr.Meltem KORAY

İstanbul Üniversitesi, Ağız Diş, Çene Cerrahisi Anabilim Dalı Öğretim Üyesi

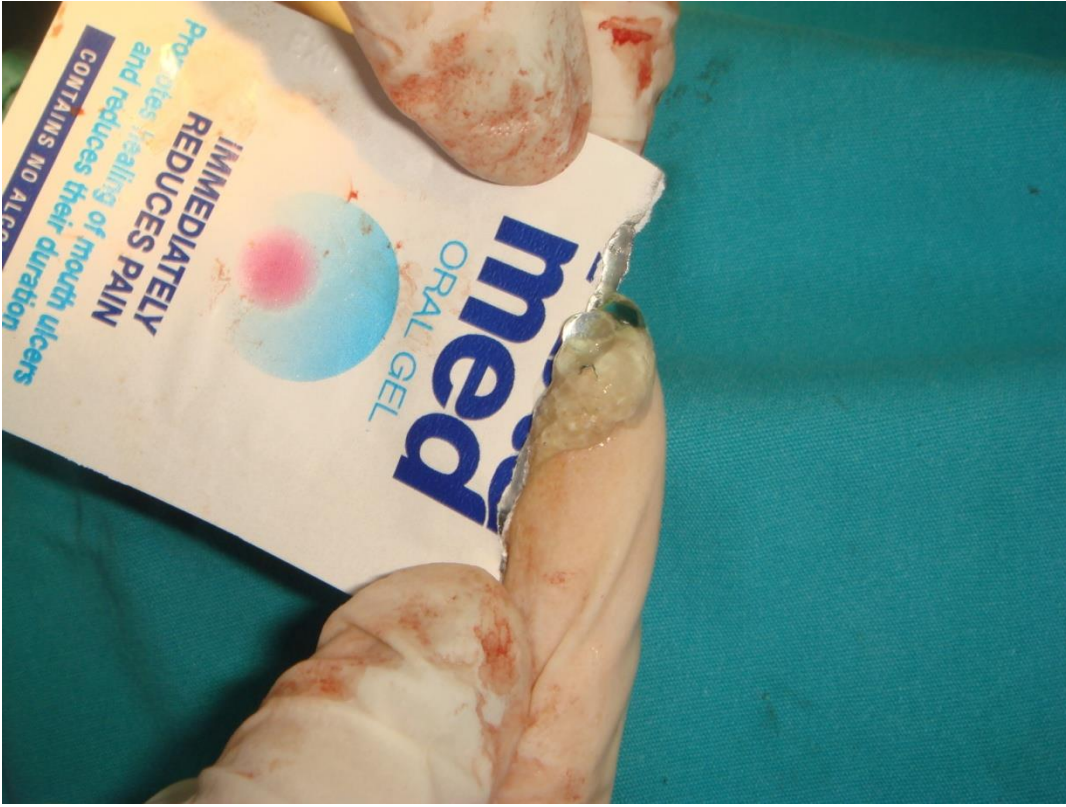Hastanın alt sağ tarafındaki pyojenik granüloma



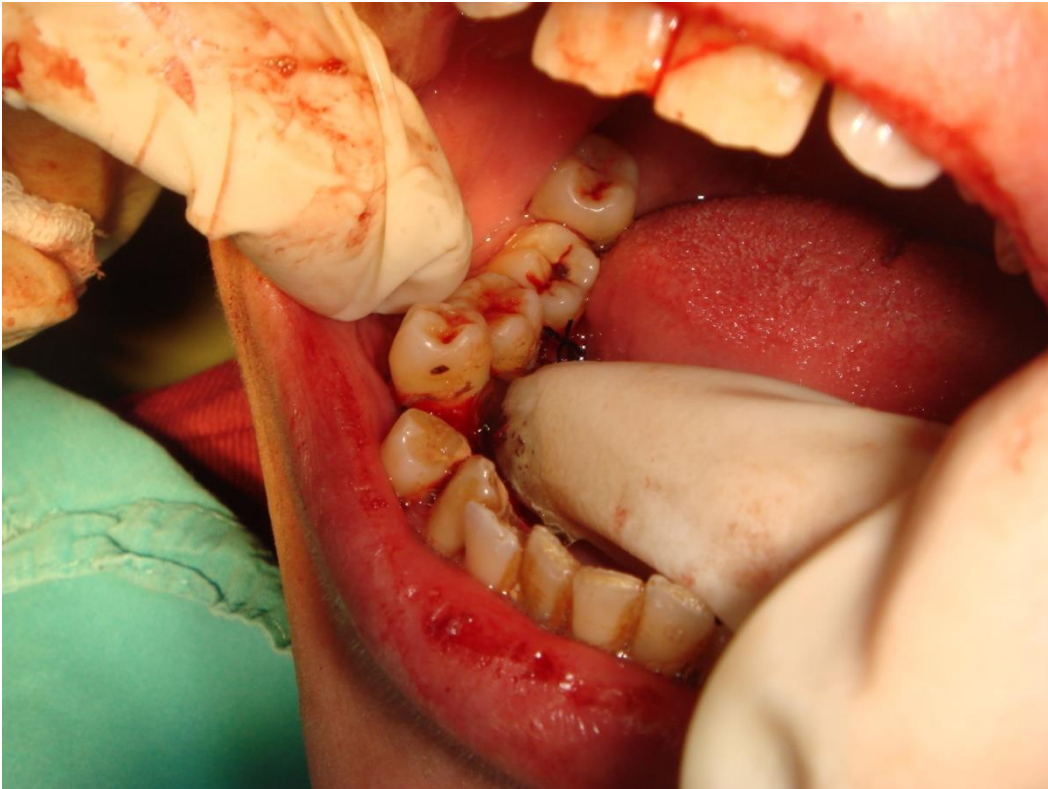Pyojenik granülomanın cerrahi eksizyonu



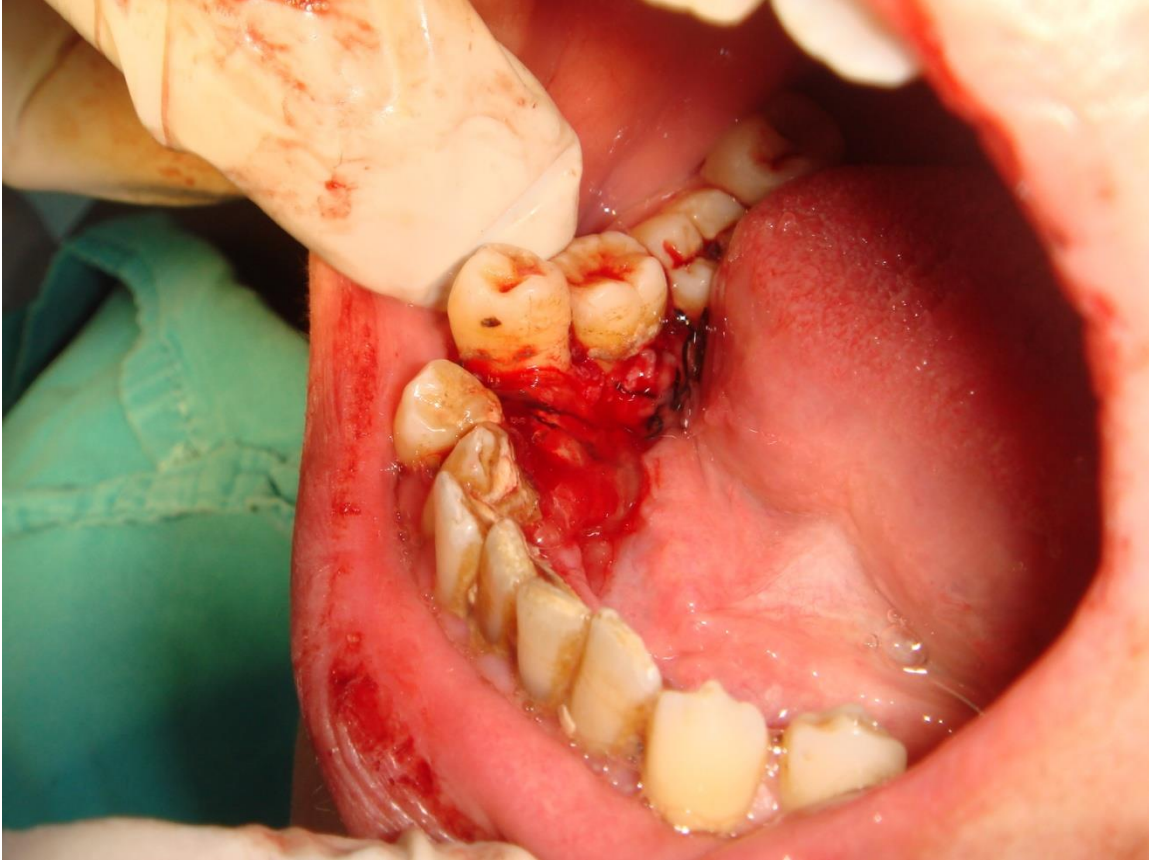
Klinikte Aftamed jel®in hazırlanması



Klinikte sekonder iyileşmeye bırakılacak operasyon yerine Aftamed jel® uygulanması



Aftamed jel® uygulanması sonrası yara yeri



Hastanın 7 gün süre ile evde Aftamed jel® uygulanması sonrası iyileşme

